МЕТОДОЛОГИЧЕСКИЕ ПОДХОДЫ И ЭФФЕКТИВНОСТЬ ПРИМЕНЕНИЯ ЛАЗЕРОТЕРАПИИ ПО ТЕХНОЛОГИИ B-CURE LASER DENTAL PRO ПРИ ДЕНТАЛЬНОЙ ИМПЛАНТАЦИИ

АКТУАЛЬНОСТЬ

В последние годы дентальная имплантация (ДИ) уверенно сохраняет статус ведущего тренда современной стоматологии [1], составляя серьезную альтернативу традиционным методикам съемного и несъемного протезирования при дефектах зубных рядов (ДЗР), обеспечивая высокие эстетико-функциональные результаты и улучшение стоматологических составляющих качества жизни пациентов [2-8]. Вместе с тем, даже проведенная в соответствии с установленным протоколом, при наличии соответствующей предоперационной подготовки и анестезиологического пособия ДИ не исключает полностью возможность возникновения ранних и поздних послеоперационных осложнений, в конечном итоге, снижающих успешность имплантологического лечения, а потому требующих адекватной профилактики, своевременного выявления и коррекции [9-16].

Для профилактики и лечения воспалительных и сенсорно-парестетических осложнений, связанных с ДИ, широко используются различные физические факторы, включающие низкоинтенсивное лазерное излучение (НИЛИ), оказывающее многофакторное местное и системное воздействие на организм [17-22]. Многочисленные экспериментальные и клинические исследования, в целом, обосновывают целесообразность использования НИЛИ в комплексе мероприятий по ДИ с позиций его противовоспалительного действия, возможности гармонизации процессов репаративной регенерации всех структур периимплантатного тканевого комплекса за счет полноценной остеоинтеграции и формирования оптимального периимплантатного десневого прикрепления [23-32], вместе с тем, указывается, что оценка влияния НИЛИ на течение послеоперационного периода ДИ должна проводится на основе современных принципов доказательной медицины [33].

Разработка новых и модернизация существующих технологий лазеротерапии стоматологических заболеваний – актуальная задача и перспективное направление современной стоматологии, физиотерапии и реабилитологии. Совершенствование технологий лазеротерапии в стоматологии идет по пути разработки так называемых «оптимизированных» лазерных воздействий, предполагающих возможность варьирования режимами, длиной волны, мощностью и пространственным распределением лазерного излучения, а также его комбинирования с другими физическими факторами. Новые аспекты оптимизации метода лазеротерапии в стоматологии связаны с улучшением дизайна аппарата, его адаптацией к эргономике и специфике профессионального применения врачом на стоматологическом

приеме и пациентом в качестве прибора для домашней физиотерапии. Возможности применения в стоматологической практике нового портативного диодного лазерного аппарата на основе Ga-Al-As с инфракрасным диапазоном излучения расфокусированным лучом (длина волны – 808 нм, мощность – 250 мВт) B-Cure Laser Dental Pro (Good Energies ®, Israel) практически не изучены. Представлены пилотные данные об эффективности его клинического применения при заболеваниях височно-нижнечелюстного сустава (ВНЧС) [34], в условиях in vitro продемонстрирован бактерицидный эффект расфокусированного лазерного луча на микроорганизмы биопленки зубного налета [35].

Методологические подходы и эффективность применения лазеротерапии по технологии B-Cure Laser Dental Pro в комплексе дентальной имплантации не изучены, требуют обоснования и всестороннего изучения.

ЦЕЛЬ

Обосновать, разработать методику и оценить эффективность применения лазеротерапии по технологии B - Cure Laser Dental Pro в комплексе профилактических и лечебно-реабилитационных мероприятий у пациентов с частичным отсутствием зубов на этапах протетического лечения с использованием дентальных имплантатов.

МАТЕРИАЛЫ И МЕТОДЫ ИССЛЕДОВАНИЯ

Простое слепое рандомизированное проспективное одноцентровое сравнительное плацебо-контролируемое клиническое исследование по изучению эффективности применения низкоинтенсивного лазерного излучения расфокусированным лучом аппарата B-Cure Laser Dental Pro в комплексе профилактических и лечебно-реабилитационных мероприятий хирургического этапа дентальной имплантации при протетическом лечении пациентов с частичным отсутствием зубов проведено в период с июня по октябрь 2016 года на базах ГБУЗ ПК «ГСП №2» и кафедры терапевтической стоматологии и пропедевтики стоматологических заболеваний ФГБОУ ВО ПГМУ им. академика Е. А. Вагнера Минздрава РФ (г. Пермь).

Критерии включения пациентов в исследование: наличие включенных дефектов зубных рядов (частичное отсутствие зубов; К.08.1 по МКБ-10); возраст от 25 до 60 лет; санированная полость рта и удовлетворительная гигиена полости рта; отсутствие противопоказаний к ДИ и лазеротерапии; наличие информированного согласия на протетическое лечение с использованием ДИ и лазеротерапии, а также на участие в настоящем исследовании.

Критерии исключения пациентов из исследования: наличие системных, местных или иных противопоказаний к ДИ и лазеротерапии; возраст моложе 25 и старше 60 лет; отсутствие

согласия на протезирование дефектов зубных рядов с опорой на имплантаты и на участие в настоящем исследовании.

Предмет исследования – эффективность включения лазеротерапии по технологии B-Cure Laser Dental Pro в комплексе мероприятий по ДИ у пациентов с частичным отсутствием зубов.

Единица наблюдения – пациент с частичным отсутствием зубов (вторичная частичная адентия), планирующий их восстановление с использованием метода ДИ.

Объекты исследования – 30 пациентов (13 мужчин и 17 женщин в возрасте от 28 до 57 лет) с включенными дефектами зубных рядов различной локализации и протяженности, имеющих показания и намерения к протетическому лечению с применением конструкций, фиксируемых на дентальных имплантатах. Группы наблюдения для сравнительного плацебо-контролируемого исследования были сформированы методом ограниченной рандомизации: *основная* (7 мужчин и 8 женщин в возрасте от 31 до 54 лет), пациенты которой в комплексе мероприятий по ДИ получали лазеротерапию «активным», генерирующим соответствующее лазерное излучение, аппаратом B-Cure Laser Dental Pro, и *группу сравнения* (6 мужчин и 9 женщин в возрасте от 28 до 57 лет), пациенты которой случайным образом для лечения получали «неактивный» плацебо-аппарат B-Cure Laser Dental Pro с идентичным внешним дизайном и манипуляционными характеристиками, имитирующий генерацию лазерного излучения и имеющий специальную, понятную только врачу-стоматологу кодировку (***рис. 1***).

Рис. 1. Портативные лазерные терапевтические стоматологические аппараты B-Cure Laser Dental Pro: «активный» - генерирующий лазерное излучение, и плацебо-аппарат, имитирующий генерацию лазерного луча.

У пациентов основной группы использованы портативные лазерные терапевтические стоматологические аппараты B-Cure Laser Dental Pro (Good Energies®, Israel) 5-го поколения с матрицами, состоящими из импульсных полупроводниковых (Ga Al As) лазерных диодов, генерирующих инфракрасное лазерное излучение (длина волны 808 нм, мощность 250 мВт, частота импульсов 14 кГц) расфокусированным лучом 4,5 см х 1,0 см с плотностью потока

энергии 14,4 Дж/мин на пике (3,2 Дж/см^2 в мин). Аппарат прошел технические, токсикологические и клинические испытания, имеет необходимые международные сертификаты (CE 0120 – Medical Device), приказом Росздравнадзора от 10.03.2015 № 914 допущен к применению в сфере здравоохранения РФ в качестве медицинского изделия № РЗН 2014/2167.

Операцию ДИ у пациентов в группах наблюдения проводили по стандартной двухэтапной методике, включающей этап установки внутрикостных винтовых имплантатов [36], и, через 3 (на нижнюю челюсть) или 4-6 (на верхнюю челюсть) месяцев, – этап открытия имплантата с установкой формирователя десны. При успешном завершении хирургических этапов ДИ пациента направляли на протезирование с опорой на имплантаты. Всего у 30 пациентов с 65 дефектами зубных рядов (36 – у лиц основной и 29 – у лиц группы сравнения) было установлено 136 имплантатов (79 – у лиц основной и 57 – у лиц группы сравнения) Alpha-Bio с поверхностью NanoTec™ (Alpha-Bio Tech, Израиль) диаметром 3,5 - 5,0 мм, длиной 10,0 - 13,0 мм. Операцию ДИ проводили с использованием многофункционального имплант-центра Implant Center™ 2 (Acteon, France) (***рис. 2***).

Рис. 2. Многофункциональный имплант-центр Implant Center™ 2 (Acteon, France)

При планировании ДИ, проводимой совместно хирургом-стоматологом и врачом-ортопедом, использовали стандартные методы клинико-функционального обследования. Состояние системного здоровья с определением показаний и противопоказаний к ДИ и к лазеротерапии определяли по заключениям врача-терапевта и результатам лабораторных исследований. Оценка стоматологического статуса у пациентов в группах наблюдения включала расчет показателей: интенсивности кариеса (КПУ), воспаления десны (РМА, %) и гигиены полости рта по индексу OHI-S (Green J., Vermillion J., 1969). По итогам комплексного стоматологического обследования формулировали диагноз частичного отсутствия зубов по МКБ - 10, дефекты зубных рядов классифицировали по Kennedy E. (1923); жевательную эффективность определяли по Оксману И. М. На основе лучевых методов диагностики

(ортопантомография – ОПТГ, Orthopantomograph O/100-2-1-2; Instrumentarium Corp. Imaging Division, Finland; конусно-лучевая компьютерная томография, Planmeca ProMax 3D, PLANMECA, Finland) определяли качество (архитектонику, плотность) и степень атрофии костной ткани челюстей по Lekholm U. и Zarb G. (1985), Misch C. E. и Judy K. W. M. (1987).

Динамическое клинико-лабораторное наблюдение включало сравнительный анализ показателей: жевательной эффективности (исходно – до операции ДИ, и на втором этапе – после протезирования); степени открывания рта (величины максимального межрезцового расстояния, ММР мм) – исходно (T_0), на 2-3-ий (T_{2-3}), 5-7-ой (T_{5-7}) и 10-14-ый (T_{10-14}) дни после установки имплантатов; первичной и вторичной стабильности имплантата (ПСИ и ВСИ) частотно-резонансным методом (аппарат Osstell Mentor™, Gothenburg, Sweden; ед. ISQ) – на первом (непосредственно после установки имплантата) и втором (после открытия имплантатов на нижней челюсти, через 3 месяца) хирургических этапах ДИ; состояние костной ткани челюстей оценивали по данным лучевой диагностики – исходно, до операции (T_0), а также через 3 месяца (T_{90}) – после раскрытия имплантатов на нижней челюсти, перед началом ортопедического этапа ДИ.

У пациентов сравниваемых групп на различных точках отсчета (исходно (T_0), на 2-3-ий (T_{2-3}), 5-7-ой (T_{5-7}), 10-14-ый (T_{10-14}) дни и через 3 месяца (T_{90}) после операции ДИ) сравнивали структуру, частоту, выраженность/тяжесть и продолжительность осложнений в ранний и поздний постоперационный период: болевого (алгического) симптома, в том числе в сочетании с отеком и воспалением (отечно-болевой симптом); общей (повышение температуры, увеличение региональных лимфоузлов и т.д.) или/и местной воспалительной реакции слизистой оболочки рта (СОР) в области имплантации и ее перифокальных зон (отек, гиперемия, наличие налета), «периимплантатного мукозита»; фасциального отека; послеоперационных гематом; абсцессов; расхождения краев и/или кровоточивости операционной раны; неврологических расстройств (гипер-, гипо- или парестезий, невралгических болей) в челюстно-лицевой области (ЧЛО); вкусовых расстройств; галитоза, а также подвижности имплантата с развитием «раннего» периимплантита.

Выявляемый алгический симптом характеризовали по частоте выявления, характеру проявления (интенсивность, длительность, локализация), влиянию на «болевое поведение», в том числе по потребности купирования анальгетиками. Для объективизации субъективных ощущений выраженности болевого симптома, интерактивного вовлечения пациента в диагностический процесс использовали авторскую методику оценки болевого симптома по модифицированной нами цвето-цифровой шкале (рацпредложение № 2706 от 06.06.2016), основанной на принципе комбинирования цифровых и соответствующих им цветовых «кодов» боли: $0 \leq VAS < 3$ («холодные» фиолетово-синие цветовые коды) – слабый болевой

симптом; 3 ≤ VAS < 7 (зелено-желтые цветовые коды) – умеренный болевой симптом; 7 ≤ VAS < 10 («теплый» оранжевый и «горячий» красный цветовой код) – сильный болевой симптом; VAS = 10 («горячий» красно-бордовый цветовой код) – нестерпимая боль (***рис. 3а, 3б***).

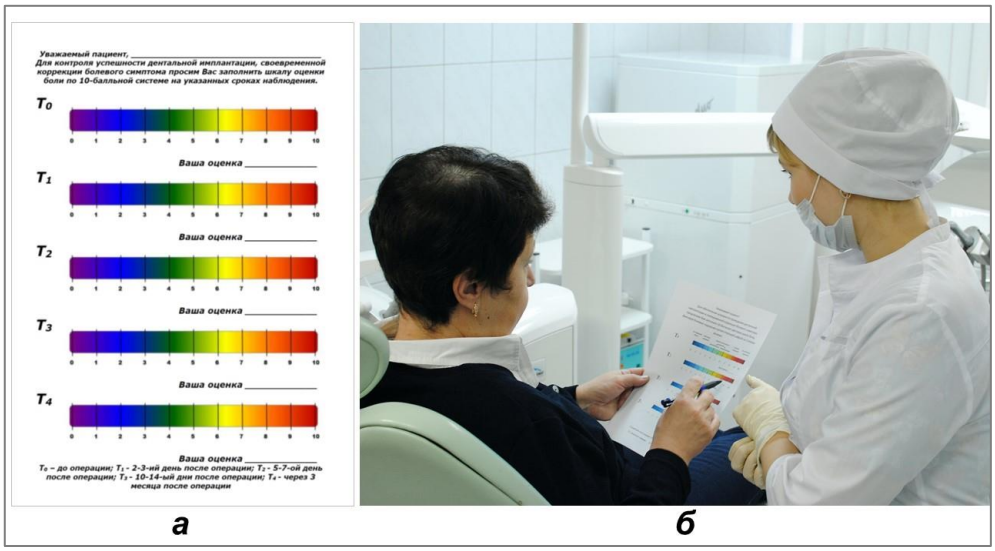

Рис. 3. (а) Анкета-опросник для динамической оценки болевого симптома при дентальной имплантации; (б) Оценка пациентом болевого симптома по модифицированной цвето-цифровой шкале боли.

Для динамической оценки стоматологических показателей качества жизни (КЖ) у пациентов сравниваемых групп использовали валидированную русскоязычную версию опросника «Профиль влияния стоматологического здоровья» OHIP-49-RU (Гилева О.С. и соавт., 2009; РП №2435 от 22.02.2008); интегральные ($\Sigma_{OHIP\text{-}49\text{-}RU}$) и пошкаловые показатели индекса рассчитывали до (T_0) и на 2-3-ий ($T_{2\text{-}3}$), 5-7-ой ($T_{5\text{-}7}$), 10-14-ый ($T_{10\text{-}14}$) дни и через 3 месяца (T_{90}) после операции ДИ (до этапа раскрытия имплантатов на нижней челюсти).

По итогам первичного обследования пациенты сравниваемых групп, в целом, были сопоставимы по возрастно-половым характеристикам, уровням сохранности системного и стоматологического здоровья, структуре и клинико-топографическим характеристикам дефектов зубных рядов, качеству костной ткани челюстей (I-II тип кости по Lekholm U. и Zarb G., D2-D3 по Misch C.E. et al.) и уровню снижения стоматологических показателей качества жизни, что обусловило сопоставимые подходы к выбору методики ДИ и проведенных реконструктивно-пластических операций, а также режимов лазеротерапии.

В динамике наблюдения, с соблюдением необходимых этических норм проводили фотосъемку с использованием ретракторов и зеркал с помощью фотоаппарата Canon EOS 600D (Japan).

Пациенты, участвующие в исследовании, предварительно знакомились с условиями (дизайном) его проведения, письменно подтверждали свое согласие на участие. План,

структура и методические подходы, используемые в исследовании утверждены, Локальным этическим комитетом ФГБОУ ВО ПГМУ им. академика Е.А.Вагнера Минздрава России.

Достоверность различий между сравниваемыми величинами оценивали методами параметрической (t-критерий Стьюдента с использованием таблицы Н.А. Плохинского для малых выборок) и непараметрическими (расчет точного F-критерия Фишера) методами с использованием программного обеспечения STATISTICA 10.

Методика и режимы лазеротерапии по технологии B-Cure Laser Dental Pro в комплексе ДИ. В процессе традиционной предоперационной подготовки к ДИ пациентов знакомили с характером предстоящего комплексного лечения, преимуществами малогабаритной аппаратной лазеротерапии по технологии B-Cure Laser Dental Pro, режимами и методиками ее профессионального и домашнего применения (***рис. 4***), проводили инструктаж с помощью специально подготовленных видеоматериалов.

Рис. 4. Инструктаж пациентки, участвующей в исследовании, по методике домашнего применения аппарата B-Cure Laser Dental Pro в послеоперационный период дентальной имплантации.

В комплексе мероприятий по ДИ лазеротерапия по технологии B-Cure Laser Dental Pro осуществлялась в «профилактическом» (на подготовительном, предоперационном этапе) и в «лечебно-реабилитационном» (в послеоперационный период) режимах.

Процедуры лазеротерапии в «профилактическом режиме» проводил подготовленный врач-стоматолог в условиях стоматологического приема, за 2-3 дня до предстоящей операции установки дентальных имплантатов. Пациент, сидя в стоматологическом кресле, занимал удобную позицию, с хорошей фиксацией головы подголовником. Аппарат B-Cure Laser Dental Pro готовили к работе, устанавливая требуемую длительность процедуры нажатием соответствующей кнопки. Кожу лица в проекции планируемого к облучению сегмента обрабатывали марлевой салфеткой, пропитанной физраствором, высушивали. Перед назначением лазеротерапии пациенту рекомендовали исключить нанесение на кожу лица различных косметических или лечебных масок, кремов, мазей, гелей. Лазеротерапию не

проводили при наличии острых воспалительных и неопластических заболеваний кожи лица, учитывая общие противопоказания к лазеротерапии с использованием излучения инфракрасного диапазона. Контактный датчик прибора после предварительной антисептической обработки прикладывали с умеренной компрессией к коже в области соответствующего (одного из шести) зубочелюстного сегмента (***рис. 5***), вдоль того или иного участка верхней или нижней челюсти. Прибор удерживали на поверхности кожи в течение всего сеанса, ориентируясь на звуковые сигналы и зеленый световой индикатор.

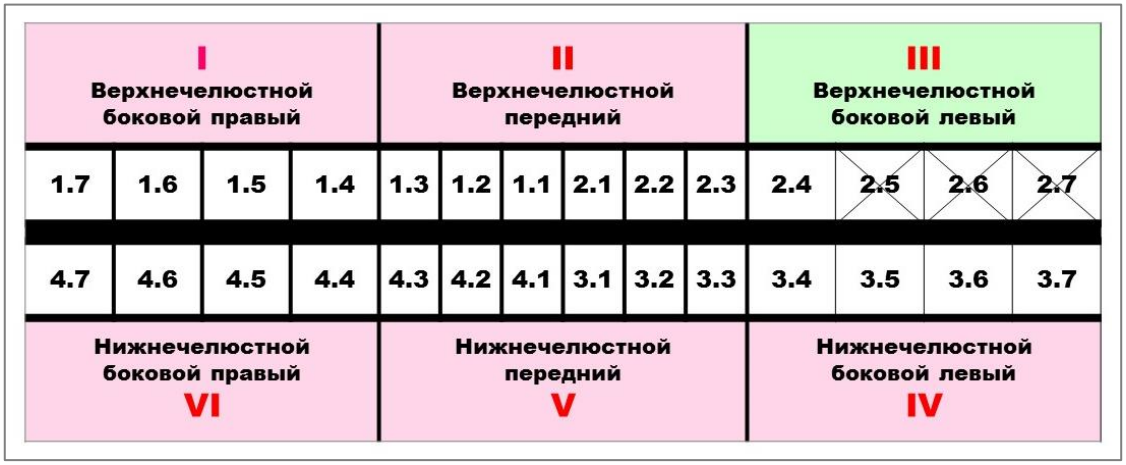

Рис. 5. Схема-топограмма шести (I-VI) зубочелюстных сегментов с указанием отсутствующих зубов (2.5, 2.6, 2.7), областей предполагаемой имплантации и соответствующей зоны облучения расфокусированным лазерным лучом (III, верхнечелюстной боковой левый сегмент).

Принцип по-секстантного деления зубочелюстных сегментов (6) с разделением их на передние верхне- или нижнечелюстные, левый (правый) боковые верхне- или нижнечелюстные для топографирования зоны облучения после ДИ использован нами с учетом планиметрических характеристик широкого когерентного генерируемого аппаратом B-Cure Laser Dental Pro лазерного пучка (площадь 4,5 см^2; 4,5 см в длину и 1 см в ширину, соответствующая области имплантации при небольших и протяженных, до 3-4-х отсутствующих зубов, дефектах зубных рядов).

Схема-топограмма (***рис. 5***) с указанием временного регламента и режима лазеротерапии (профилактический / лечебно-реабилитационный), сведений о проведенном врачебном инструктаже по послеоперационному применению аппарата B-cure Laser Dental Pro в домашних условиях прилагались к амбулаторной карте стоматологического пациента, проходящего лечение с использованием ДИ.

Лазеротерапия в «профилактическом режиме» проводилась по контактной, стабильной методике, с мощностью излучения 250 мВт, частотой импульсов 14 кГц, расфокусированным лучом площадью 4,5 см^2, транскутанно в проекции челюстного сегмента, соответствующего месту установки имплантата(ов); курсом 2-3 процедуры, ежедневно, продолжительностью 8 минут (***рис. 6***).

Рис. 6. Процедуру лазеротерапии по технологии B-Cure Laser Dental Pro в «профилактическом режиме» проводит врач-стоматолог: датчик прибора установлен в области VI зубочелюстного сегмента (планирование дентальной имплантации в области отсутствующих 4.5, 4.6 зубов)

Лазеротерапия аппаратом B-Cure Laser Dental Pro в «лечебно-реабилитационном режиме» осуществлялась обученным пациентом в домашних условиях на следующий день после оперативного вмешательства (***рис. 7***). Методика послеоперационной лазеротерапии: контактная, стабильная, с аналогичными параметрами длины волны (808 нм), мощности (250 мВт), частоты импульсов (14 кГц) и площади облучения (4,5 см^2) кожи лица в проекции челюстного сегмента(ов), в которых проведена ДИ. Сеансы лазеротерапии (2) после операции проводились ежедневно, 2 раза в день, продолжительностью по 8 мин. (суммарная экспозиция – 16 мин.), курсом 7-10 дней.

Рис. 7. Проведение лазеротерапии аппаратом B-Cure Laser Dental Pro пациентом в домашних условиях в послеоперационном периоде («лечебно-реабилитационный режим»)

Дополнительно аппаратная лазеротерапия расфокусированным лучом проводилась пациентом на этапе установки формирователя(ей) десны по контактной, стабильной методике, транскутанно в проекции установленного формирователя; ежедневно, продолжительностью 8 минут, курсом 3-5 процедур.

РЕЗУЛЬТАТЫ КЛИНИКО-ФУНКЦИОНАЛЬНОГО ИССЛЕДОВАНИЯ И ИХ ОБСУЖДЕНИЕ

По итогам первичного обследования у пациентов в группах наблюдения выявлено 65 дефектов зубных рядов, имеющих показания к восстановлению с использованием ДИ: преимущественно (72,3%) включенных (III-IV кл.), чаще (57,0%) локализующихся на верхней челюсти. На долю концевых дефектов приходилось 27,7% от числа дефектов зубных рядов (29,8% – у лиц основной группе, 27,6% - у лиц группы сравнения). В структуре концевых дефектов доминировали (88,9%) односторонние дефекты, выявляемые на верхней и нижней челюсти практически с одинаковой частотой. Чаще у одного пациента выявляли комбинацию различных включенных дефектов или (реже) их сочетание с концевыми дефектами челюстей. Включенные дефекты зубных рядов чаще (63,8%) были обусловлены отсутствием 2-3 зубов, в 29,8% случаев – связаны с утратой одного зуба. Протяженные дефекты зубных рядов (> 3-х отсутствующих зубов) выявлены в 7,7% наблюдений. У большей части пациентов (73,3%) качество альвеолярной кости было оптимальным (I-II тип кости по Lekholm U. и Zarb G., D2-D3 по Misch C.E. et al.), что не требовало предварительных реконструктивных вмешательств.

Клиническая эффективность использования лазеротерапии по технологии B-Cure Laser Dental Pro в комплексе ДИ проанализирована в сравнительном аспекте (ДИ + ЛИ; ДИ + ЛИ-плацебо) с позиций профилактики и купирования ранних и поздних осложнений послеоперационного периода, а также обеспечения полноценной остеоинтеграции имплантатов с образованием оптимального периимплантатного десневого прикрепления.

Выраженность (магнитуда), структура и длительность сохранения болевого симптома у пациентов сравниваемых групп в послеоперационный период представлена на ***рис. 8***.

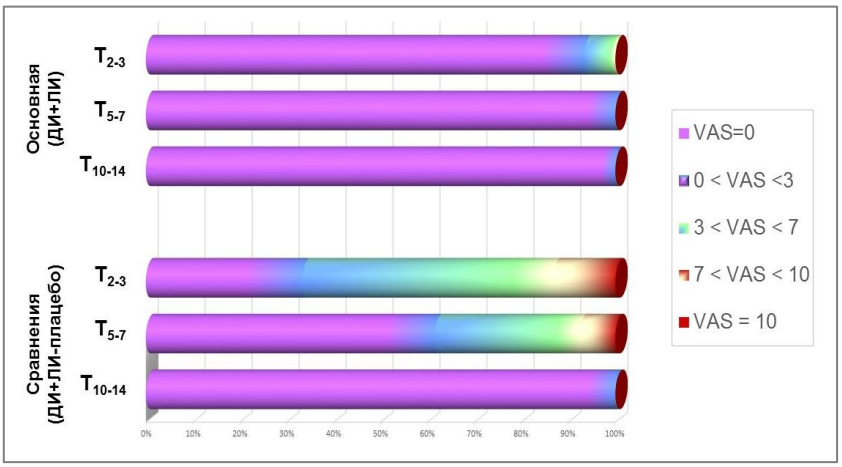

Рис. 8. Магнитуда боли (VAS, баллы) и реструктуризация болевого симптома у пациентов сравниваемых групп на этапах (T_{2-3} – T_{10-14}) послеоперационного периода дентальной имплантации.

Клиническая картина первого дня послеоперационного периода у большинства пациентов сравниваемых групп характеризовалась наличием локального болевого симптома различной степени выраженности.

У пациентов *группы сравнения* при проведении традиционного комплекса мероприятий по ДИ и плацебо-лазеротерапии болевой симптом наиболее часто (93,3%) и манифестно выявлялся на 2-3 сутки (T_{2-3}) после операции, когда у 66,6% пациентов магнитуда боли была смещена в сторону умеренно-выраженного и сильного ее проявления. К 5-7-м суткам (T_{5-7}) послеоперационного периода частота выявления болевого симптома у пациентов снизилась на 28,5%, в его структуре доминировали (60,0%) слабо-выраженные болевые ощущения. Через 10-14 дней (T_{10-14}) после ДИ у 13,3% пациентов сохранялся слабый болевой симптом. Пациентов с легким и умеренно выраженным болевым симптомом после операции, как правило, беспокоила тупая ноющая, строго локализованная в области имплантации, без признаков иррадиации боль. У одного пациента боль в зоне имплантации, иррадиирующая по ходу ветвей тройничного нерва, сохранялась на протяжении недели после установки имплантата. Половина (53,3%) пациентов группы сравнения на фоне умеренно выраженного ко 2-3-му дням послеоперационного периода болевого симптома изменяли свое «болевое» поведение за счет перорального приема анальгетиков, ограничения функциональных нагрузок, изменения пищевого поведения; 26,7% пациентов с сохраняющимся болевым симптомом продолжали прием обезболивающих препаратов до 5-го дня послеоперационного периода.

У пациентов *основной группы* отмечена достоверно более позитивная по частоте выявления, магнитуде проявления и динамике болевого симптома клиническая симптоматика. Как и у лиц группы сравнения, болевой симптом был наиболее значим по частоте выявления и клиническому проявлению на 2 - 3 сутки (T_{2-3}) после операции. Однако, частота его выявления на этой точке отсчета (26,7%) была достоверно ($p<0,01$) ниже, чем у лиц группы сравнения (93,3%), кроме того магнитуда боли была смещена в сторону легких форм ее проявления ($0 \leq VAS < 3$). Через неделю (T_{5-7}) после операции ДИ болевой симптом отмечался лишь у 2-х пациентов и проявлялся исключительно в легкой форме. К 10-му дню (T_{10-14}) послеоперационного периода слабые болевые ощущения отмечал лишь один пациент. Ни один из пациентов основной группы на фоне домашнего использования аппарата B-Cure Laser Dental Pro не испытывал необходимости в приеме анальгетиков.

Боль как ключевой признак посттравматического воспаления тканей в области ДИ, как правило, сочеталась с местными отечно-воспалительными проявлениями, проявляясь комбинированным отечно-болевым симптомом. Последний проявлялся локальным отеком

периимплантационных тканей и/или мягких тканей лица с его асимметрией различной степени (***рис. 9***).

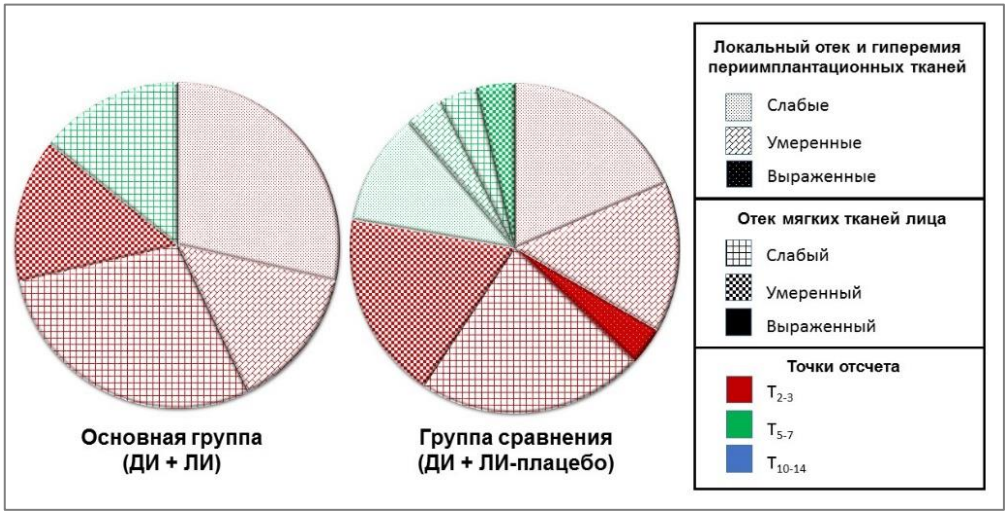

Рис. 9. Частота выявления клинических проявлений орофасциального отека (локальный отек и гиперемия периимплантационных тканей, отек мягких тканей лица) у пациентов сравниваемых групп (ДИ + ЛИ; ДИ+ЛИ-плацебо) на этапах послеоперационного периода дентальной имплантации (T_{2-3} – T_{10-14}).

У большинства (66,7%) пациентов *группы сравнения* на 2-3 сутки (T_{2-3}) послеоперационного периода отмечали местные воспалительные явления (отек, гиперемия) в области имплантации и по линии швов различной степени выраженности. Признаки воспаления преимущественно были слабо (33,3%) или умеренно (26,7%) выражены. Через неделю после операции частота выявления локального воспаления достоверно (в 2,5 раза) снизилась. Явления локального воспаления периимплантатных тканей в 73,5% случаев сочетались со слабым или умеренно выраженным фасциальным отеком, в том числе в 33,3% случаев проявляющимся асимметрией лица. К 5-7-му дню наблюдения (T_{5-7}) умеренно выраженный отек мягких тканей лица сохранялся у 1 пациента группы сравнения (***рис. 10***).

Рис. 10. Пациентка К., 58 лет (группа сравнения).
Состояние на 5-ый день (Т5-7) после операции дентальной имплантации в области отсутствующих зубов 4.5, 4.6., 4.7: умеренно выраженный отек, асимметрия лица за счет припухлости мягких тканей справа.

Включение лазеротерапии расфокусированным лучом аппарата B-Cure Laser Dental Pro в комплексы предоперационной подготовки к ДИ и послеоперационного ведения пациентов *основной группы* в подавляющем большинстве случаев (80,0%) обеспечило профилактику местных отечно-воспалительных осложнений в зоне имплантации (***рис. 11***) и фасциального отека. Ко 2-3-му дням (T_{2-3}) послеоперационного периода симптомы локального, преимущественно легкого, воспаления в периимплантационной зоне выявляли лишь у 20,0% пациентов, т.е. в 3,3 реже, чем у лиц группы сравнения (***рис. 12***). Отек мягких тканей лица на этом сроке проявлялся также у 20,0% лиц основной группы, т.е. в 3,7 раза реже, чем в группе сравнения. На 5-ый день (T_{5-7}) после операции местные воспалительные явления не отмечались ни у одного из пациентов основной группы и лишь у 1 пациента при внешнем осмотре отмечали слабый отек лица в проекции зубочелюстного сегмента с установленными имплантатами.

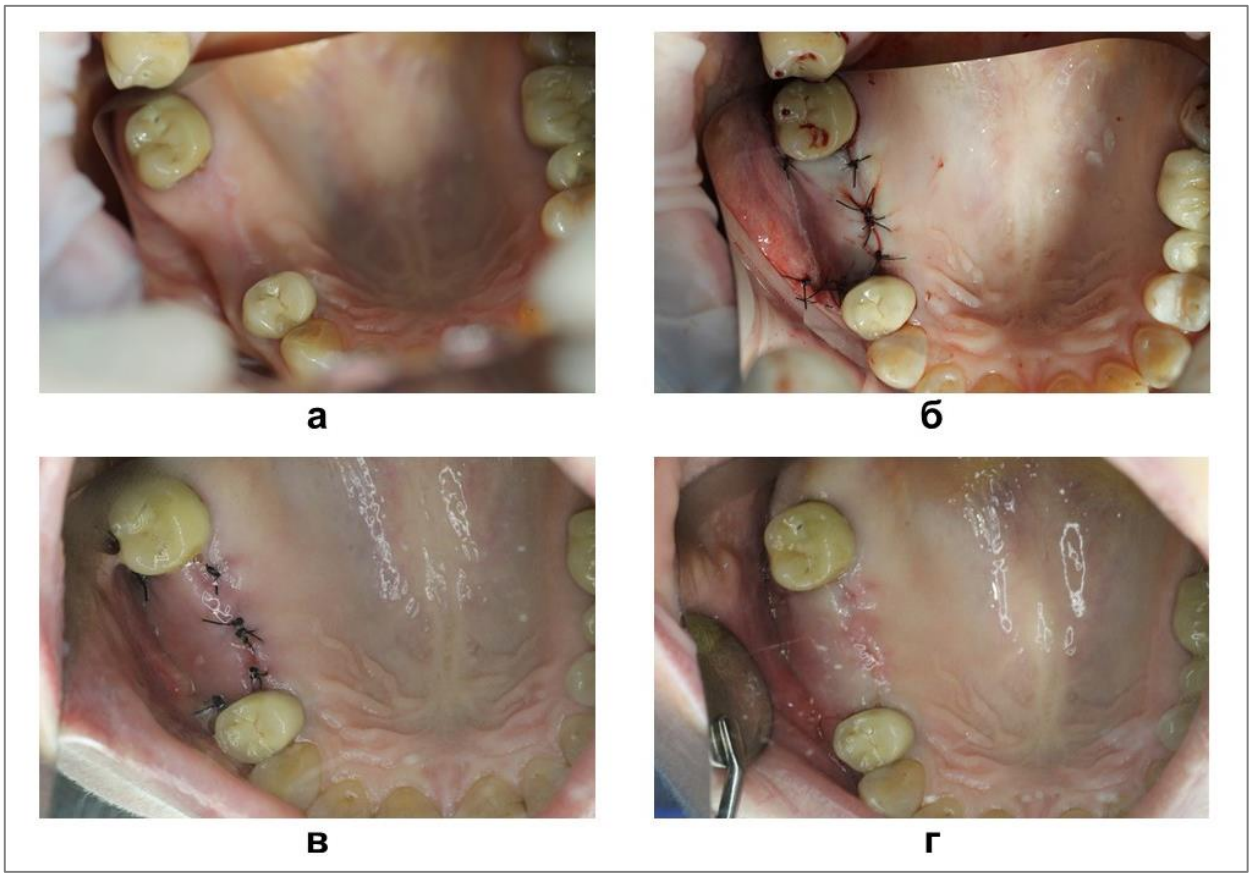

Рис. 11. Пациентка Ч., 41 год (основная группа). Отсутствие 1.6., 1.7 зубов; дефект зубного ряда III класса по Кеннеди: (а) Проведена лазеротерапия по технологии B-Cure Laser Dental Pro в профилактическом режиме: состояние области имплантации до операции (T_0); (б) состояние после операции (T1) – рана после операции имплантации с одномоментным синуслифтингом ушита нитью Полиамид 4/0; (в) Проведена лазеротерапия в лечебно-реабилитационном режиме: состояние на 3-й день после операции (T2-3) – легкий отек и гиперемия периимплантационных тканей; (г) Хорошее состояние периимплантационных тканей после снятия швов.

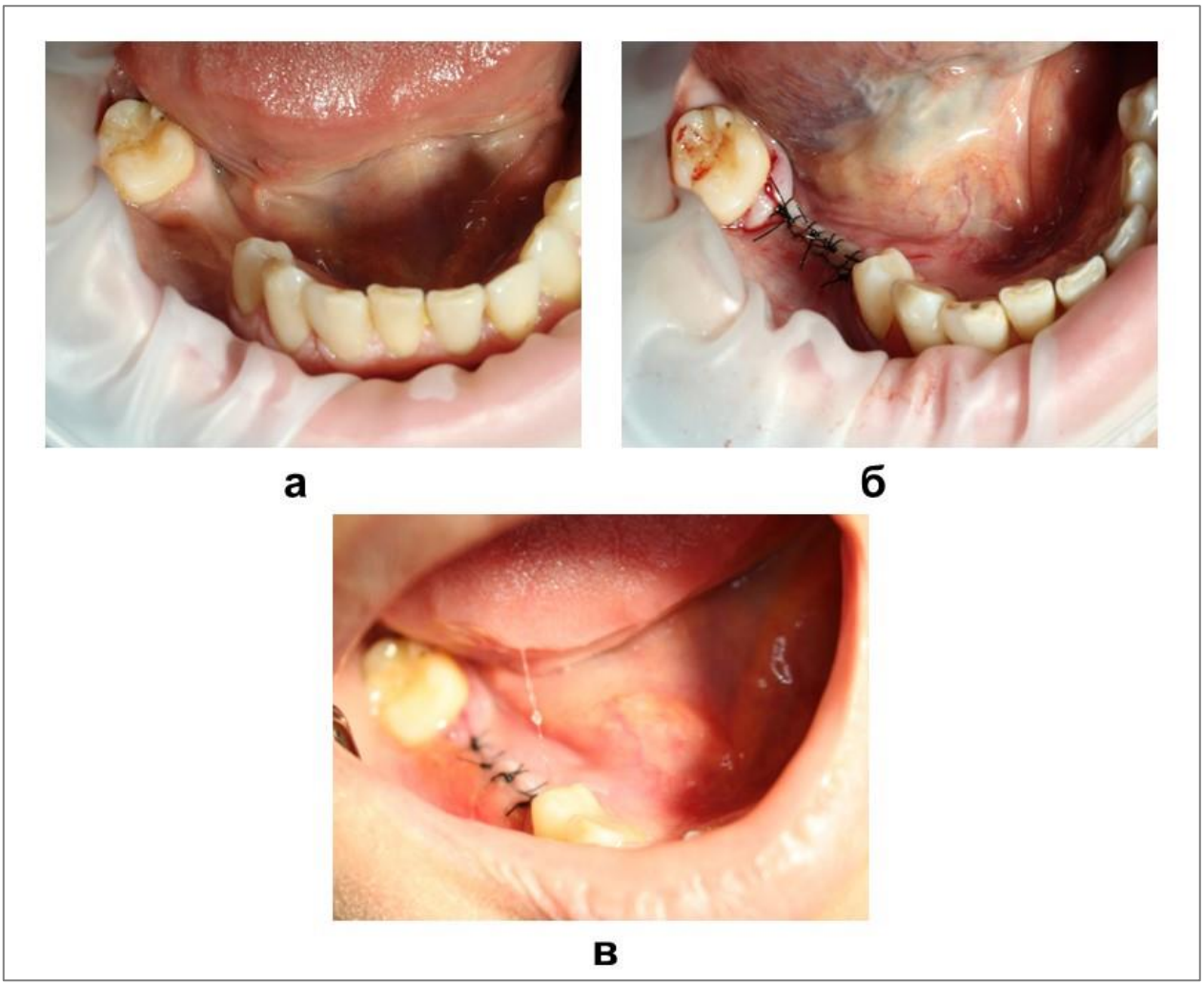

Рис. 12. Пациентка Р., 49 лет (группа сравнения). Отсутствие 4.5. и 4.6 зубов; дефект зубного ряда III класса по Кеннеди: (а) Плацебо-лазеротерапия в профилактическом режиме: состояние до проведения операции (T_0); (б) состояние после имплантации (T_1) – рана ушита нитью Полиамид 4/0; (в) Плацебо-лазеротерапия в лечебно-реабилитационном режиме: состояние на 2-ой день после операции (T_2) – умеренно выраженный отек и гиперемия периимплантационных тканей.

Ко 2-3-му дням (T_{2-3}) послеоперационного периода образование мелких, быстро рассасывающихся гематом слизистой полости рта в области послеоперационной раны и ее перифокальных зон отмечали у 2 пациентов (13,3%) *основной группы*. У пациентов *группы сравнения* частота выявления послеоперационных гематом была достоверно ($p<0,05$) выше – 33,3%; у одного пациента диагностирована обширная гематома слизистой оболочки альвеолярного отростка верхней челюсти и верхней губы (***рис. 13***). Практически у всех пациентов гематомы СОР сохранялись вплоть до 5 дня послеоперационного периода.

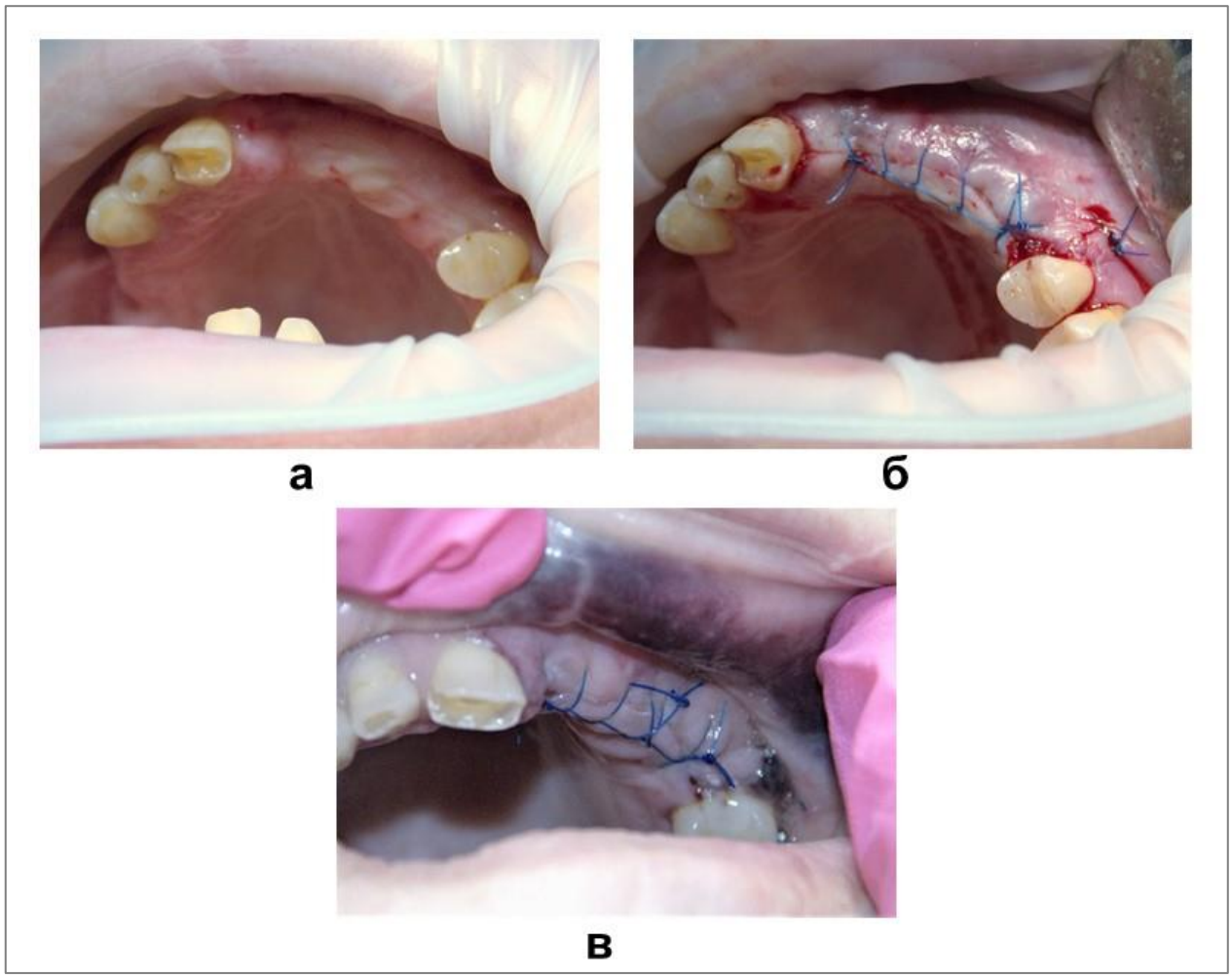

Рис. 13. Пациентка И., 57 лет (группа сравнения). Отсутствие 1.6, 1.5, 1.4, 2.1, 2.2, 2.3, 2.4 зубов; дефект зубного ряда III класса 1 подкласса по Кеннеди: (а) состояние до операции (T_o); (б) состояние после операции (T_1) – рана ушита нитью Полиамид 4/0; (в) состояние на 3-й день после операции (T_{2-3}) – обширная гематома слизистой оболочки альвеолярного отростка и верхней губы.

В ранний послеоперационный период у 3 (20,0%) пациентов *группы сравнения* при имплантации на нижней челюсти в области нижней губы и подбородка проявлялся транзиторный сенсорно-парестетический симптом. У одного пациента парестезии в подбородочной области сочетались с типичной неврологической болью, иррадиирующей по ходу нижнего альвеолярного нерва. У пациентов основной группы подобные неврологические расстройства выявлены не были.

Достоверно более выраженное в сравнении с исходными данными ограничение открывания рта, сохраняющееся по прошествии 3-х и более дней после операции, рассматривали как проявление ранних послеоперационных осложнений ДИ. Динамика показателя максимального межрезцового расстояния (ММР), коррелируемая со степенью ограничения открывания рта у пациентов сравниваемых групп, представлена на ***рис. 14***.

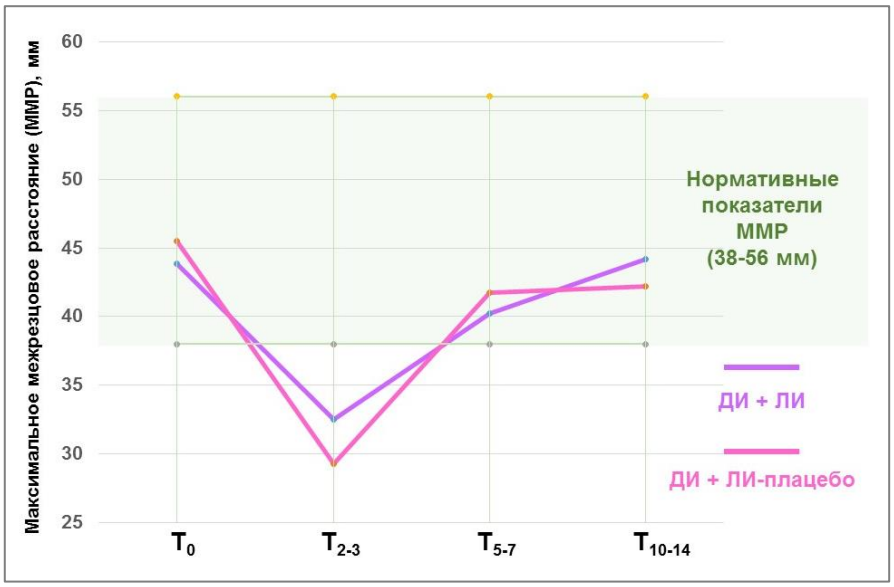

Рис. 14. Степень открывания полости рта (ММР, мм) у пациентов сравниваемых групп (ДИ+ЛИ; ДИ+ЛИ-плацебо) на этапах (T_0 – T_{10-14}) послеоперационного периода

У абсолютного большинства пациентов основной и группы сравнения, имеющих дефекты зубных рядов, планирующих лечение с использованием дентальных имплантатов, амплитуда вертикальных движений нижней челюсти, эквивалентная межрезцовому расстоянию при максимальном открывании рта, исходно (T_0) соответствовала критерию «не ограничено» по А.П.Арушунян и соавт. [38], укладывалась в диапазон 38-56 мм. У пациентов, сформировавших *основную группу*, в комплексе планируемой ДИ у которых предполагалось использование до- и послеоперационной лазеротерапии, средние показатели ММР (на T_0) составляли 43,83 ± 5,75 мм и достоверно не отличались от таковых у пациентов группы сравнения (45,50 ± 6,22 мм).

В первые три дня послеоперационного периода (T_{2-3}) у абсолютного большинства пациентов *группы сравнения* открывание рта было достоверно ограничено (критерий «умеренное ограничение») в сравнении с исходными показателями (до 29,32 ± 4,40 мм против 45,50 ± 6,22 мм; $p<0,05$), причем объективные данные соответствовали субъективным ощущениям пациентов. В единичных случаях (6,7%) у пациентов группы сравнения на T_{2-3} фиксировали значительное (до 16,5 мм) затруднение открывания рта, на T_{2-3}, сохраняющееся в течение недели после ДИ (***рис. 15***).

Рис. 15. Пациентка К., 58 лет (группа сравнения).
Состояние на 3-ий день (T_{2-3}) после операции ДИ и проведения плацебо-лазеротерапии: выраженное снижение (на 56,6% в сравнении с исходным, T_0) показателя ММР.

У лиц *основной группы* при включении в комплекс лечебно-профилактических мероприятий ДИ лазеротерапии по технологии B-Cure Laser Dental Pro достоверных ограничений в открывании рта не было отмечено ни по субъективным ощущениям пациентов, ни по объективному показателю ММР как на 2-3 дни (T_{2-3}) после операции (32,51 ± 3,60 мм), так и на 5-7-ой (40,22 ± 2,53 мм) и 10-14-ый (44,17 ± 3,01 мм) дни по ее завершению (T_{5-7} и T_{10-14}). Допустимо предположить, что последнее может быть связано с противовоспалительным, противоотечным, аналгезирующим действием низкоинтенсивного лазерного излучения расфокусированным лучом B-Cure Laser Dental Pro, оптимизирующего условия репаративной регенерации мягкотканных тканевых комплексов полости рта, ВНЧС и лица, в той или иной степени травмируемых при имплантации внутрикостных имплантатов.

Таким образом, профессиональное использование (профилактический режим) и домашнее применение пациентом (лечебно-реабилитационный режим) аппарата B-Cure Laser Dental Pro, генерирующего инфракрасное лазерное излучение расфокусированным лучом, предупреждает развитие клинико-функциональных и эстетических нарушений, связанных с ограничением открывания рта, на всем протяжении хирургического этапа ДИ, тогда как у всех пациентов группы сравнения на фоне плацебо-лазеротерапии ранний послеоперационный период ДИ (T_{2-3}) осложнен проблемами затрудненного открытия рта и ассоциированными с этим функциональными и эстетическими нарушениями.

Качество хирургического этапа ДИ, успешность остеоинтеграции имплантатов оценивались по показателям первичной (ПСИ) и вторичной (ВСИ) стабильности методом частотно-резонансного анализа (ЧРА), динамика которых у пациентов сравниваемых групп представлена на ***рис. 16***. Исходные (T_1) показатели ПСИ рассчитывались для имплантатов, установленных на верхнюю и нижнюю челюсти. Однако, учитывая ограниченный (в среднем

до 3-х месяцев) период динамических наблюдений, на точках T_1 и T_{90} оценивалась устойчивость только нижнечелюстных дентальных имплантатов.

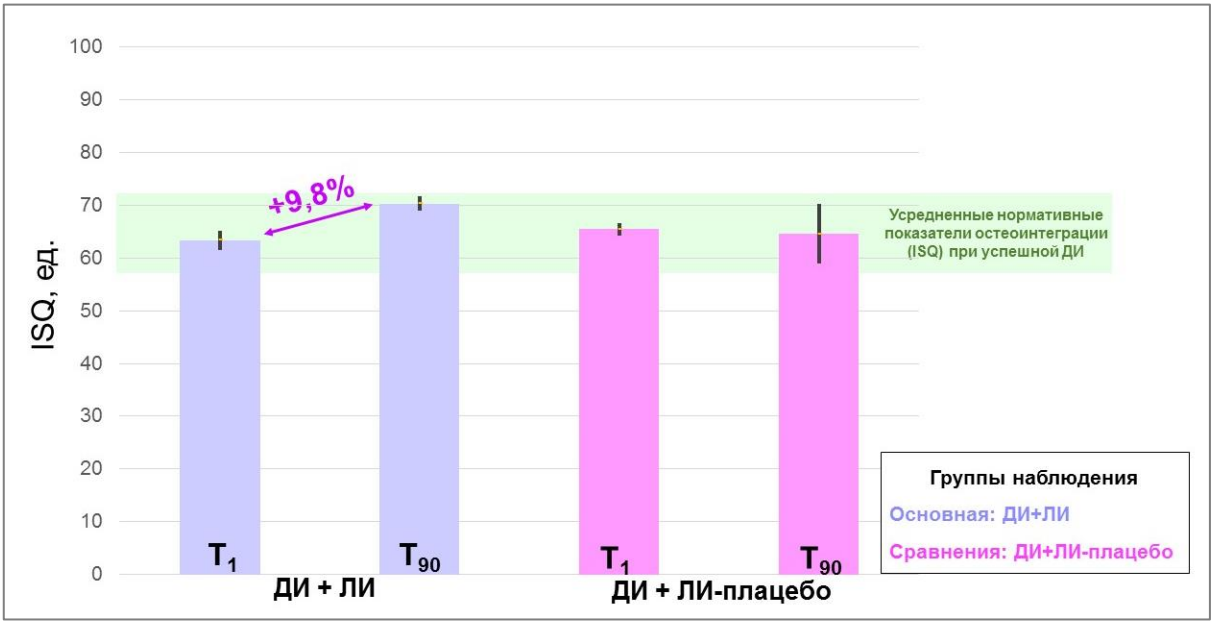

Рис.16. Показатели первичной и вторичной стабильности (ПСИ, ВСИ; ISQ ед.) нижнечелюстных имплантатов у пациентов сравниваемых групп в динамике хирургического этапа дентальной имплантации (T_1 – T_{90}).

Показатели первичной стабильности имплантатов (ISQ) на T_1, определенные интраоперационно, сразу после установки имплантатов на верхнюю и нижнюю челюсти у пациентов сравниваемых групп достоверно не отличались (соответственно 61,5±2,3 ед. у лиц *основной группы* и 62,4±1,5 – у лиц *группы сравнения*) и отражали высокую стабильность всех 136 установленных в ходе операции имплантатов.

Показатель первичной стабильности ISQ после установки 47 имплантатов на верхнюю челюсть у лиц основной группы на T_1 – 59,3±2,4 ед., в группе сравнения (на верхней челюсти установлены 33 имплантата) – 61,2±2,1 ед. *Исходно*, на T_1 у пациентов *основной группы* первичная устойчивость 32-х нижнечелюстных дентальных имплантатов составила 63,4±1,8 ед. ISQ, у лиц *группы сравнения* (на нижнюю челюсть установлены 24 имплантата) – 65,5±1,2 ед. ISQ ($p>0,05$).

Через 3 месяца (T_{90}) все нижнечелюстные дентальные имплантаты у лиц *основной группы* были клинически стабильны (70,3±1,4 ед. ISQ; прирост ISQ на 9,8%; $p<0,01$, в сравнении с показателями на T_1), что объективизировало прочность соединения имплантата с костью и развитие полноценной остеоинтеграции. Полученные у пациентов основной группы к этому сроку наблюдения объективные показатели стабильности имплантатов ISQ коррелировали с клинико-рентгенологическими данными и указывали на целесообразность нагружения имплантатов соответствующими протетическими конструкциями.

Через 3 месяца (T_{90}) после установки нижнечелюстных дентальных имплантатов у пациентов *группы сравнения* показатель ISQ, в среднем, составил 64,6±5,7 ед. К этому сроку у 93,3% пациентов значения ISQ превышали исходные показатели ПСИ, что указывало на их успешную остеоинтеграцию и возможность фиксации на них протетической конструкции. Однако, в 4,2% случаев (1 имплантат) показатель ISQ после раскрытия имплантата составил 29 ед. (падение на 38 ед.), а после рентгенологического исследования по периферии имплантата была определена зона просветления до 2-х мм, с резорбцией костной ткани в цервикальном участке (рентгенологическое заключение о дезинтеграции имплантата и клиническое заключение о неуспехе ДИ).

Таким образом, по данным ЧРА, использование лазеротерапии расфокусированным лучом аппарата B-Cure Laser Dental Pro в комплексе ДИ обеспечило полноценную остеоинтеграцию всех установленных имплантатов и, соответственно, успешность хирургического этапа ДИ в 100% наблюдений. Значения индивидуальных и групповых показателей ВСИ, отражающие высокий уровень их остеоинтеграции при комбинировании ДИ с пред- и послеоперационным облучением периимплантатных тканей расфокусированным лучом по технологии B-Cure Laser Dental Pro, достоверно ($p<0,05$), в среднем на 9,8%, превысили показатели ПСИ, тогда как в контрольных наблюдениях, при использовании плацебо-лазеротерапии, успешная, но без достоверного прироста показателя ISQ относительно его исходных значений, остеоинтеграция имплантата к 3-му месяцу наблюдения была отмечена в 95,8% случаев, а неуспех ДИ с дезинтеграцией и утратой имплантата зафиксирован в 4,2% наблюдений.

При оценке влияния стоматологического здоровья на КЖ было определено, что исходно (T_0) пациенты обеих групп имели сопоставимое снижение КЖ, объективизированное по индексу «Профиль влияния стоматологического здоровья» OHIP-49-RU (таб. 1).

Таблица 1. Исходные интегральные и пошкаловые показатели индекса OHIP-49-RU.

OHIP-49-RU	Группы наблюдения				
	Основная (ДИ+ЛИ)		Сравнения (ДИ+ЛИ-плацебо)		
	$\sum_{OHIP\text{-}49\text{-}RU}$/ шкалы OHIP-49-RU, баллы	Изменение КЖ (↑↓, %)	$\sum_{OHIP\text{-}49\text{-}RU}$/ шкалы OHIP-49-RU, баллы	Изменение КЖ (↑↓, %)	Ранг шкалы в снижении КЖ
$\sum_{OHIP\text{-}49\text{-}RU}$	**90,3±4,9**	**↓46,1**	**92,7±5,2**	**↓47,3**	
ОФ	14,2±2,9	↓39,4	15,1±3,1	↓41,9	4-5
ФД	14,7±2,1	↓40,8	14,9±2,7	↓41,3	4-5
ПД	15,1±1,9	↓75,5	15,9±2,6	↓79,5	1
ФР	21,9±3,0	↓60,8	22,3±3,3	↓61,9	2
ПР	12,3±1,7	↓51,3	12,8±2,0	↓53,3	3
СД	7,4±1,5	↓37,0	7,1±1,3	↓35,5	6
У	8,6±1,8	↓35,8	8,2±2,1	↓34,2	7

Наиболее значимое снижение стоматологических составляющих КЖ у лиц сравниваемых групп наблюдалось по шкалам, отражающим психологическое состояние пациентов («Психологический дискомфорт» и «Психологические расстройства»), а также шкале «Физические расстройства», отражающей физические ограничения и дискомфорт в связи с вторичной частичной адентии у этих пациентов.

На 2-3-ий день после установки дентальных имплантатов (T_{2-3}) у пациентов обеих групп, на фоне выраженного болевого и отечно-воспалительного симптомов наблюдали достоверный прирост интегрального показателя $\Sigma_{OHIP-49-RU}$ (таб. 2), что объективизировало субъективное ощущение снижения КЖ у пациентов в послеоперационный период, Показатель $\Sigma_{OHIP-49-RU}$ был достоверно ($p<0,05$) выше у лиц группы сравнения (135,9±4,8 против 115,2±6,1 у лиц основной группы). На данном сроке у пациентов обеих групп отмечена реструктуризация ранговых позиций пошкаловых показателей $\Sigma_{OHIP-49-RU}$ с доминированием значений шкал, отражающих степень физического дискомфорта и дисфункциональных нарушений в послеоперационный период.

Таблица 2. Интегральные и пошкаловые показатели индекса OHIP-49-RU на 2-3 дни после операции дентальной имплантации

OHIP-49-RU	Группы наблюдения				
	Основная (ДИ+ЛИ)		Сравнения (ДИ+ЛИ-плацебо)		
	$\sum_{OHIP-49-RU}$/ шкалы OHIP-49-RU, баллы	Изменение КЖ (↑↓, %)	$\sum_{OHIP-49-RU}$/ шкалы OHIP-49-RU, баллы	Изменение КЖ (↑↓, %)	Ранг шкалы в снижении КЖ
$\sum_{OHIP-49-RU}$	**115,2±6,1**	**↓58,8**	**135,9±4,8**	**↓69,3**	
ОФ	20,7±2,9	↓57,5	22,7±2,9	↓63,1	4
ФД	24,5±2,1	↓68,1	27,5±2,1	↓76,4	3
ПД	16,3±1,9	↓81,5	17,3±1,9	↓86,5	1
ФР	26,4±3,0	↓73,3	28,4±3,0	↓78,9	2
ПР	12,1±1,7	↓50,0	13,1±1,7	↓54,6	6-7
СД	9,2±1,5	↓46,0	11,2±1,5	↓56,0	6-7
У	12,4±1,8	↓51,7	14,4±1,8	↓60,0	5

На 10-14 день после операции ДИ достоверных различий между показателями $\Sigma_{OHIP-49-RU}$ у пациентов групп сравнения не наблюдали (105,6±4,3 и 107,7±4,8, соответственно). Снижение $\Sigma_{OHIP-49-RU}$, отражающего улучшение КЖ стоматологического пациента, соответствовало купированию отечно-болевого симптома, более выраженному у пациентов, получавших в пред- и послеоперационный период лазеротерапию по технологии B-Cure Laser Dental Pro.

Через 3 месяца установки дентальных имплантатов показатели $\Sigma_{OHIP-49-RU}$ у пациентов сравниваемых групп составили 85,1±3,9 и 90,2±4,3, соответственно. Основной вклад в улучшение стоматологических составляющих КЖ внесло снижение показателей, отражающих

улучшение психо-эмоционального настроя пациента, в связи с завершением хирургического этапа лечения и готовностью к протезированию.

ВЫВОДЫ

1. Результаты проведенного исследования согласуются с известными данными о том, что проведение хирургического этапа ДИ в ряде случаев может создавать проблемные ситуации для врача и пациента, проявляющиеся устойчивым и выраженным болевым симптомом, орофасциальным отеком и гематомами, затрудненным открыванием рта, сенсорно-парестетическими нарушениями и снижением вторичной стабильности имплантата в послеоперационный период.

2. Использование оригинальной методики лазеротерапии расфокусированным лучом аппарата B-Cure Laser Dental Pro в профилактическом и лечебно-реабилитационном режимах до и после операции дентальной имплантации (рацпредложение № 2739 от 05.10.2016) достоверно, в 3,5 раза, снижает частоту проявления и интенсивность болевого симптома в первые сутки после установки внутрикостных имплантатов, способствует его более раннему и полноценному купированию без дополнительного приема обезболивающих препаратов в течение первых 5 дней послеоперационного периода в сравнении с плацебо-лазеротерапией.

3. Включение лазеротерапии по технологии B-Cure Laser Dental Pro в комплекс мероприятий по ДИ в 3,3-3,7 раза снижает частоту развития, длительность сохранения и интенсивность проявления местных отечно-воспалительных процессов в периимплантационной зоне и отека мягких тканей лица.

4. Проведение дентальной имплантации в комплексе с лазеротерапией аппаратом B-Cure Laser Dental Pro обеспечивает эффективную профилактику послеоперационных сенсорно-парестетических и неврологических нарушений в челюстно-лицевой области.

5. Включение в комплекс лечебно-профилактических мероприятий ДИ лазеротерапии по технологии B-Cure Laser Dental Pro предупреждает развитие клинико-функциональных и эстетических нарушений, связанных с ограничением открывания рта на всем протяжении хирургического этапа ДИ.

6. Профессиональное использование и домашнее применение аппарата B-Cure Laser Dental Pro в соответствующих лечебно-профилактических режимах повышает качество хирургического этапа ДИ, в т.ч. за счет повышения стабильности и успешной остеоинтеграции внутрикостных имплантатов по данным частотно-резонансного и рентгенологического анализов.

7. Ранний послеоперационный период ДИ у части пациентов сопровождается выраженным физическим и психологическим дискомфортом, болевым симптомом,

функциональными и эстетическими нарушениями, проявляющимися снижением стоматологических составляющих качества жизни по интегральному и пошкаловым показателям стоматологического индекса КЖ OHIP-49-RU. Эффективное купирование отечно-болевого и сенсорно-парестетического симптомов, а также связанных с ними эстетико-функциональных и психологических нарушений на фоне лазеротерапии аппаратом B-Cure Laser Dental Pro позволяет минимизировать субъективные ощущения снижения качества жизни и достоверно ($p<0,05$) снизить его объективные показатели по $\Sigma_{OHIP-49}$-RU в ранний послеоперационный период.

8. Преимущества применения инфракрасного излучения расфокусированным лучом аппарата B-Cure Laser Dental Pro при ДИ связаны с:

- реализацией многофакторного воздействия импульсного лазерного излучения инфракрасного диапазона мощностью 250 мВт на основные звенья патогенеза посттравматического воспаления и репаративной регенерации всех структур периимплантатного тканевого комплекса;
- технологическими возможностями аппарата, обеспечивающего проникновение лазерного луча в ткани на глубину 40 мм и его особое пространственное распределение по площади 4,5 см х 1 см, конгруэнтной конкретному челюстному сегменту в зоне имплантации;
- эргономически обоснованным и оптимальным эстетическим дизайном портативного лазерного аппарата, обеспечивающим простоту, удобство и безопасность применения при минимальном объеме операционных действий пользователя: врача-стоматолога – на поликлиническом приеме или(и) пациента – в домашних условиях;
- обоснованностью использования портативного лазерного аппарата в режиме домашней терапии, при которой пациенты могут самостоятельно проводить назначенные лечебные процедуры при исходном врачебном инструктаже и периодическом врачебном контроле, с минимумом посещений поликлиники, возможностью продолжения лечения в неприёмные (праздничные и выходные дни и т.д.).

Полученные в ходе проведенного исследования результаты в части объективизации аналгезирующего, противовоспалительного, деконгестивного, оптимизирующего условия репаративной регенерации тканей периимплантатного комплекса действия лазеротерапии расфокусированным лучом аппарата B-Cure Laser Dental Pro свидетельствуют о возможности расширения показаний к его применению в стоматологической практике, открывают

перспективы включения в комплекс лечения воспалительных заболеваний и слизистой оболочки рта, ВНЧС, эндодонтических и стоматоневрологических заболеваний, травматических повреждений органов и тканей челюстно-лицевой области, в направлении которых будут продолжены наши исследования.

СПИСОК ЛИТЕРАТУРЫ

1. *Emerging Trends in Oral Health Sciences and Dentistry*. Edited by Mandeep Singh Virdi, ISBN 978-953-51-2024-7, Publisher: InTech, 2015. – 852p.
2. Бондаренко И.В., Ерохин А.И., Бондаренко О.В. *Оценка качества жизни пациентов на этапах предимплантологической аугментации и дентальной имплантации* / Институт стоматологии. – 2010. – Т.2. – №47. – С.42-43.
3. Гарданова Ж.Р., Митронин А.В., Грицаюк В.Б., Хритинин Д.Ф. *Актуальные состояния и перспективы развития современной имплантологии* // Вестник неврологии, психиатрии и нейрохирургии. – 2015. – № 4. – С. 66-72.
4. Гилева О.С. *Сравнительная оценка эффективности различных методик лечения пациентов с частичными и полным дефектами зубных рядов по стоматологическим показателям качества жизни ("Профиль влияния стоматологического здоровья", OHIP-49-RU)* / Гилева О.С., Либик Т.В., Назукин Е.Д., Яков А.Ю., Городилова Е.А. // Стоматология для всех. – 2015. – № 2. – С. 14-18.
5. Кулаков А.А., Лосев Ф.Ф., Гветадзе Р.Ш. *Зубная имплантация*. М.: Медицинское информационное агентство, 2006. – 152 с.
6. Кулаков А.А., Гветадзе Р.Ш. *Высокие технологии в дентальной имплантологии* // Стоматология. – 2012. – Т. 5. – № 2. – С. 57.
7. Dolz J, Silvestre FJ, Montero J. *Changes in general and oral health-related quality of life in immediate or conventionally loaded dental implants: a nonrandomized clinical trial* // Int J Oral Maxillofac Implants. – 2014 Mar-Apr. – Vol. 29(2). – P. 391-401.
8. Guillaume B. *Dental implants: A review //* Morphologie. - 2016 Dec. – Vol. 100(331). – P. 189-198. doi: 10.1016/j.morpho.2016.02.002. Review.
9. Гольдштейн Е.В., Козицына С.И., Грицай И.Г. *Осложнения операции имплантации и их профилактика* // Институт стоматологии. – 2015. – № 4 (69). – С. 105-107.
10. Ипполитов Ю.А. *Использование комплексных технологий для анализа ошибок и осложнений дентальной имплантации* / Ю.А.Ипполитов, И.Ю.Петров, А.И.Петров // Вестник новых медицинских технологий. Электронный журнал. – 2014. – Vol.9, issue 1.
11. Семенников В.И. *Лечение и профилактика воспалительных осложнений дентальной имплантации* / В.Н.Семенников, Ю.В.Тейтельбаум, А.В.Пантелеев // Бюллетень Восточно-Сибирского научного отделения СО РАМН – 2011. - №4. – С.98.
12. Сухов В.Д. *Повышение эффективности профилактики ранних послеоперационных осложнений при дентальной имплантации*: Автореф. дис. Канд. мед. наук. 14.01.14 / Сухов Вячеслав Дмитриевич, М., 2013. – 23с.
13. Тимофеев А.А. *Профилактика воспалительных осложнений в дентальной имплантации* // Современная стоматология. – 2015. – Т. 78. – № 4 (78). – С. 96.
14. Al-Sabbagh M. *Complications in implant dentistry* // Dent Clin North Am. – 2015 Jan. – Vol. 59(1). – P. xiii-xv.

15. Pi-Anfruns J. *Complications in implant dentistry* // Alpha Omegan. – 2014 Spring. – Vol. 107(1). – P. 8-12.

16. Zinner ID, Markovits S, Jansen CE, Shapiro HJ, Reid PE. *Solutions to complications of implant therapy* // Gen Dent. – 2010 Sep-Oct. – Vol. 58(5). – P. 416-22.

17. Корчажкина Н.Б. *Методы физиотерапии в дентальной имплантологии*. Автореф. дисс. д-ра мед. наук, 14.00.51 / Корчажкина Наталья Борисовна, М.,2002 – 39с.

18. Лепилин А.В. *Обоснование применения физиотерапии после операции дентальной имплантации* / А.В.Лепилин. Ю.М.Райгородский, Н.Л.Ерохина // Пародонтология. – 2010. - №2. – С.62-64

19. Москвин С.В., Амирханян А.Н. *Методы комбинированной и сочетанной лазерной терапии в стоматологии*. М. – Тверь, ООО «Издательство Триада», 2011. – 208с.

20. Chung H., Dai T., Sharma S.K., Huang Y.Y., Carroll J.D., Hamblin M.R. *The nuts and bolts of low-level laser (light) therapy* / Ann Biomed Eng. – 2012, 40: 516-533.

21. Fekrazad R., Chiniforush N., Bouraima S.A., Valipour M., Aslani M., Zare M., Safari O.A. *Low Level Laser Therapy in Management of Complications after Intra Oral Surgeries* / Journal of Lasers in Medical Sciences, 2012. – Vol.3. - №4. – P.135-140

22. Лепилин А.В., Райгородский Ю.М., Ерокина Н.Л., Булкин В.А., Прокофьева О.В., Смирнов Д.А. *Применение физиотерапевтических методов для повышения эффективности дентальной имплантации* // Вопросы курортологии, физиотерапии и лечебной физической культуры. – 2010. – № 4. – С. 30-33.

23. Рашиди Ф.Р. *Лечение периимплантитов с использованием низкоинтенсивного лазерного света*. Автореф. дис. Канд. мед. наук: 14.00.21, Воронеж, 2009. – 21с.

24. Рувинская Г.Р. *Влияние низкоинтенсивного лазерного излучения инфракрасного диапазона на репаративную регенерацию костной ткани в пористой структуре титанового имплантата* / Рувинская Гузель Ренадовна: 14.00.21. Автореф. дисс. … канд. мед. наук. – Казань, 2002. – 24с.

25. Garcia Morales J.M., Tortamano Neto P., Todescan F.F., de Andrade J.C.Jr., Marotti J., Zezell D.M. *Stability of dental implants after irradiation with an 830-nm low level laser: a double blind randomized clinical study* // Laser Med Sci. – 2011. DOI 10.1007/s10103-011-0948-4.

26. Guzzardella G.A., Torricelli P., Nicoil-Aldini N., Giardino R. *Osseointegration of endosseous ceramic implants after postoperative low power laser stimulation: an in vivo comparative study* // Clin Oral Implants Res. – 2003. Vol. 14(2). – P. 226-232.

27. Jakse N., Payer M., Tangl S., Berghold A., Kirmeier R., Lorenzoni M. *Influence of low-level laser treatment on bone regeneration and osseointegration of dental implants following sinus augmentation An experimental study on sheep* // Clin Oral Implants Res. – 2007. – Vol. 18(4). – P. 517-524.

28. Khadra M. *The effect of low level laser irradiation on implant-tissue interaction. In vivo and in vitro studies* // Swed Dent J Suppl. – 2005. – Vol. 172. – P. 1-63.

29. Kim Y.D., Kim S.S., Hwang D.S., Kim S.G., Kwon Y.H., Shin S.H., Kim U.K., Kim J.R., Chung I.K. *Effect of low-level laser treatment after installation of dental titanium implant – immunohustochemical study of RANKL, RANK, OPG: an experimental study in rats* / Laser Surg Med. – 2007. – Vol. 39(5). – P. 441-450.

30. Lalabonova H. *Use of Low-intensive Laser Irradiation in Implant Dentistry* // Journal of IMAB – Annual Proceeding (Scientific Papers). – 2011. – Vol.17. – book 2. – P. 104-106.

31. Romanos G. *Current concepts in the use of lasers in periodontal and implant dentistry* // J Indian Soc Periodontol. – 2015 Sep-Oct. – Vol. 19(5). – P. 490-4. doi: 10.4103/0972-124X.153471.

32. Surendranath P., Arjunkumar R. *Low Level Laser Therapy – A Review* / IOSR Journal of Dental and Medical Sciences (IOSR-JDMS) Nov. – Dec. 2013. – Vol. 12. – Iss. 5. – PP 56-59.

33. Prados-Frutos JC, Rodríguez-Molinero J, Prados-Privado M, Torres JH, Rojo R. *Lack of clinical evidence on low-level laser therapy (LLLT) on dental titanium implant: a systematic review* // Lasers Med Sci. – 2016 Feb. – Vol. 31(2). – P. 383-92. doi: 10.1007/s10103-015-1860-0.

34. Fornaini C, Pelosi A, Queirolo V, Vescovi P, Merigo E. *The "at-home LLLT" in temporo-mandibular disorders pain control: a pilot study* // Laser therapy. – 2015. – Vol. 24 (1). – P. 47-52. doi:10.5978/islsm.15-OR-06.

35. *Effect of Photodynamic Therapy using B-CURE® laser on an in vitro model of dental plaque*; Report 07/03/2015; Prof. Lior Shapira; Chair, Department of Periodontology; Hebrew University - Hadassah - Faculty of Dental Medicine.

36. Иванов С.Ю., Бизяев А.Ф., Ломакин М.В., Панин А.М., Ночевная Н.А., Базикян Э.А., Бычков А.И., Гончаров И.Ю., Балабанников С.А., Гайдук И.В. *Стоматологическая имплантология*. Учебное пособие. – М., 2000. – 96с.

37. Гилева, О.С. *Многоступенчатая валидация международного опросника качества жизни «Профиль влияния стоматологического здоровья» OHIP-49-RU* / О.С. Гилева, Е.В. Халилаева, Т.В. Либик, Р.В. Подгорный, И.В. Халявина, Е.С. Гилева // Уральский медицинский журнал. – 2009.- № 8. – С.104-109.

38. Арушанян А.Р., Попко Е.С., Коннов С.В. *Оценка распространенности симптомов мышечно-суставной дисфункции у лиц, обращающихся в стоматологическую поликлинику* / Бюллетень медицинских Интернет-конференций (ISSN 2224-6150) 2015. Том 5. № 12_1755. ID: 2015-12-5-A-5809.